

Tratamiento actual de las fisuras labio palatinas

Dra. Alison Ford M.
Cirujano Plástico. Clínica Las Condes.

Resumen

Resumen

El tratamiento de las fisuras del labio y paladar tuvo uno de sus avances más significativos en el desarrollo de los equipos multidisciplinarios que abordaran en conjunto y coordinadamente esta compleja enfermedad, única forma de obtener buenos resultados. Esto permitió que todos los miembros del equipo se interiorizaran de los diferentes aspectos de la enfermedad y coordinaran el tratamiento de manera mucho más efectiva. Este equipo está compuesto por múltiples especialistas, encabezados generalmente por un cirujano plástico (Tabla 1). Esta interacción nos ha permitido el manejo integral de la enfermedad con excelentes resultados.

EQUIPO MULTIDISCIPLINARIO	
ESPECIALIDADES	Cirugía Plástica
	Enfermera Especialista
	Genética
	Otorrinolaringología
	Odontopediatría
	Ortodoncia
	Psicología
	Anestesiología
	Fonoaudiología
	Kinesiología
	Cirugía Maxilo Facial

Tabla 1
Equipo multidisciplinario para el tratamiento de fisuras labio palatinas.

INTRODUCCIÓN

Las fisuras de labio y paladar en Chile tienen una incidencia de aproximadamente 1/580 recién nacidos vivos, incluyendo todas las fisuras. Estas son más frecuentes en las razas asiáticas e indígenas americanas. Alrededor de un 66% de estos pacientes tienen fisura de labio y paladar, 23% fisura aislada de paladar, y 11% fisura aislada de labio (1). La fisura labial unilateral es casi ocho veces más frecuente que la bilateral, siendo dos veces más frecuente su presentación en el lado izquierdo. La fisura de labio y paladar es más frecuente en hombres. En contraste, la fisura de paladar aislada es más frecuente en mujeres. Se han descrito más de 300 síndromes asociados a fisuras labio palatinas, como el síndrome Velocardiofacial o el síndrome de Stickler (fisuras de paladar). Es importante hacer la evaluación genética y precisar el diagnóstico por la relevancia pronóstica de algunos de estos cuadros, que requieren manejo específico. La etiología es multifactorial, con factores genéticos y ambientales incidiendo en su aparición. En alrededor de un 20-25% encontramos algún factor genético presente, otro 20-25% tiene antecedentes de factores ambientales (anticonvulsivantes, Vit. A, corticoesteroides, infecciones virales 1er trimestre), y en el resto de los casos no encontramos causa precisa. La etiopatogenia de las fisuras de labio y paladar y las fisuras aisladas de paladar pareciera ser genéticamente distinta (2). Embriológicamente las fisuras se producen

TABLA 2

Fisuras de labio y paladar. Cronograma de tratamiento.

EDAD	MESES											AÑOS																
	1	2	3	4	5	6	7	8	9	10	11	1	2	3	4	5	6	7	8	9	10	11	12	13	14	15		
ESPECIALIDAD	A				B							C			D	E					F					G	H	
Cirugía Plástica																												
Enfermería	x				x							x			x	x					x					x	x	
Genética	x																										x	
Ortopedia Pre Op	x																											
Ortodoncia															x	x	x	x	x	x	x	x		x	x	x	x	
Odontopediatría		x							x					x	x	x	x					x					x	
Psicología	x													x		x					x	x					x	
Fonoaudiología			x			x			x			x	x	x	x	x	x	x			x		x				x	
Otorrinolaringología			x			x						x	x	x	x	x	x				x						x	
Anestesiología					x							x			x	x					x						x	
Cirugía Maxilo Facial																					x					x	x	

A: Evaluación y derivación. B: Op. labio, nariz y encía. C: Cierre paladar. D: Retoques nariz y labio. E: Faringoplastia.

F: Injerto óseo. G: Rinoseptoplastia. H: Avance maxilar.

por alteración de la migración o fusión de las células mesenquimáticas entre la cuarta y novena semana de vida intrauterina. Este trastorno produce las fisuras a lo largo de las líneas de fusión embrionarias.

Esta enfermedad no sólo trae consecuencias estéticas. Afecta también diferentes funciones del niño, dependiendo si es una fisura de labio y /o paladar. En las fisuras completas está afectada la alimentación, la audición, la respiración nasal y la fonación. Todos estos aspectos son abordados como parte del tratamiento integral.

Las clasificación de las fisuras se hace de acuerdo a las estructuras comprometidas: labio, encía, paladar óseo, velo. Se define también si es unilateral completa (3/3), incompleta (2/3, 1/3) o micro forma (forma frustra o cicatrizal); igual definición aplica a las bilaterales, las cuales pueden ser simétricas (3/3 a ambos lados) o asimétricas (2/3-3/3). Las fisuras del paladar pueden ser completas incluyendo el alveolo, del paladar secundario (foramen incisivo anterior), del velo y submucosas del velo (sin unión muscular). La clasificación de

Kernahan (Fig.1) es la de uso más difundido en el mundo por su simplicidad de llenado y lectura.

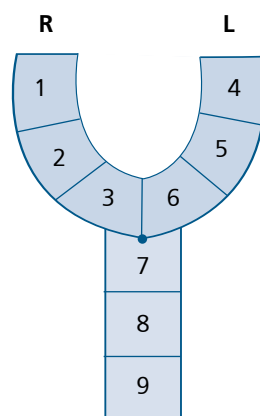


Figura 1. Clasificación de Kernahan para fisuras labio palatinas.

DIAGNÓSTICO

El diagnóstico inicial de las Fisuras Labio-Palatinas puede ser in-útero (en aumento), a partir de las 16 semanas de gestación,

por medio de una ecografía, o al nacer el niño. Independiente del momento del diagnóstico, se debe ínter consultar precozmente al cirujano plástico o a la enfermera especialista para iniciar de inmediato la orientación a los padres, entregándoles toda la información relevante para tranquilizarlos y disminuir su nivel de angustia e incertidumbre. En esta primera evaluación precisamos el diagnóstico, la existencia de otras malformaciones o patología asociada, la necesidad de estudios diagnósticos adicionales, técnicas de alimentación adecuadas, derivación a otros especialistas del equipo (psicólogo, genetista, odontopediatra, ortodoncista), entrevistas con padres de niños fisurados -si lo desean- y sobre todo entregamos un mensaje optimista respecto a las buenas perspectivas de tratamiento del niño; con un pronóstico en general bueno basado en el apoyo de todo un equipo especializado. Es importante tener presente que el 99% de estos niños logran, con la técnica y biberón indicados, alimentarse sin necesidad de sondas de alimentación. Los problemas se pueden suscitar en pacientes con

secuencias de Pierre Robin o Síndromes de Treacher-Collins, por la dificultad respiratoria o en algunos síndromes complejos sobre todo con alteraciones neurológicas.

ENFOQUE DEL TRATAMIENTO

Nuestro protocolo de tratamiento actual se basa en la conclusión, según nuestra experiencia clínica, de que debemos abordar el mayor número de problemas en forma precoz y en lo posible definitiva. La experiencia de nuestro grupo y de otros a nivel internacional, nos ha demostrado que la cirugía nasal precoz no afecta negativamente el crecimiento nasal (3) y que la postergación de la cirugía del paladar por eventuales beneficios en el crecimiento óseo, genera grandes secuelas funcionales (voz), algunas de ellas muy difíciles de tratar. Actualmente, nuestro manejo incluye la ortopedia pre quirúrgica tipo Grayson (4, 5) iniciada en el primer mes de vida. Esta por medio del uso de placas intra orales, alinea progresivamente los segmentos maxilares, retruye la pre-maxila y aproxima los bordes alveolares. Además, por medio de una prolongación nasal o un “gancho”, modela y reposiciona el cartílago alar deformado y en casos de fisura labial bilateral alarga la columela. Finalizada esta etapa, al igual que en los pacientes que no recibieron tratamiento ortopédico, realizamos la cirugía nasal simultáneamente con la plastia de labio y en algunos casos el cierre del defecto del alveolo (gingivoperiosteoplastia o GPP), sin afectar en forma significativa el crecimiento óseo (6). Esta sofisticación del tratamiento, con un abordaje primario más agresivo, nos ha entregado resultados excelentes a largo plazo.

Hemos desarrollado este protocolo de tratamiento, progresivamente en los últimos 10 años. Este se adecua al diagnóstico de cada caso (fisura de labio y paladar, fisura de paladar, fisura de labio aislada) y con él hemos logrado reducir de forma importante las secuelas y estigmas de los pacientes. Este tratamiento idealmente se basa en seis pilares:

1 > Evaluación y orientación precoz al paciente y sus padres por un equipo multidisciplinario.

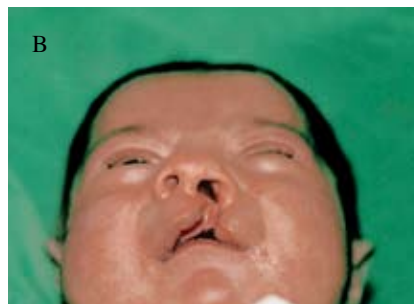
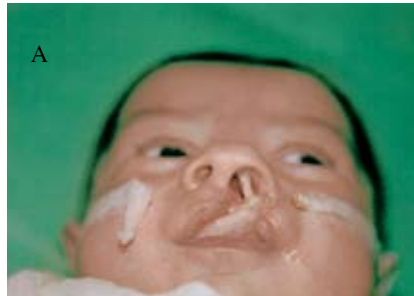
Figura 2. Ortopedia pre quirúrgica con aparato de Grayson para fisura labio palatina unilateral. A: con aparato insitu. B: Resultado final Pre Operatorio.

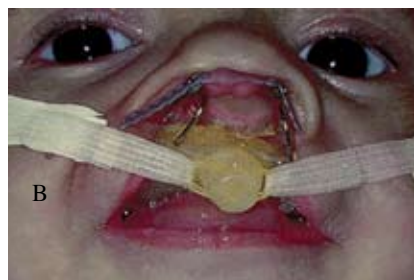
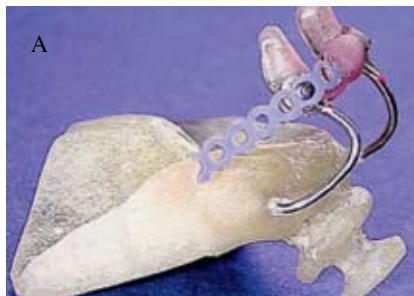
Figura 3. Ortopedia pre quirúrgica con aparato de Grayson Bilateral. A: Placa con antena nasales. B: Aparato instalado en paciente.

2 > Ortopedia pre-quirúrgica con aparato de Grayson (Fig. 2 y 3) iniciada antes del primer mes de vida, para alinear segmentos maxilares, pre-maxila, alargar la columela, modelar y reposicionar cartílagos alares deformados, dar soporte óseo al piso nasal fisurado, contactar segmentos alveolares, y mejorar la alimentación

3 > Cirugía primaria de labio junto con cirugía nasal y en casos que existe fisura alveolar con contacto efectuar gingivoperiosteoplastia (cierre del reborde alveolar).

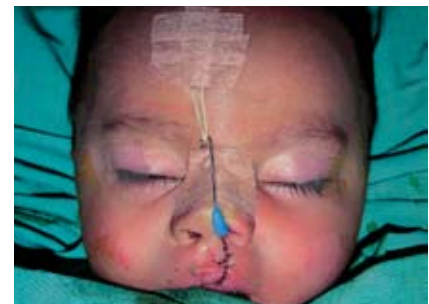

Figura 4. Modelación nasal post operatoria con “gancho” (Desarrollado por Dr. Luis Monasterio).

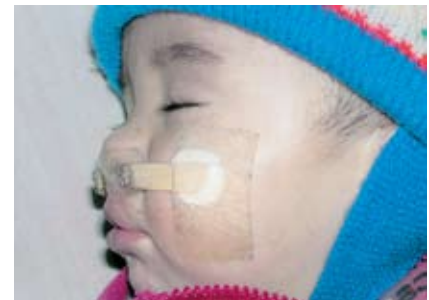

Figura 5. Modelación nasal post operatoria férula acrílica (Dras. Const y Compodónico).

4 > Modelación nasal post operatoria con gancho nasal (Fig.4), u otra férula nasal (Fig.5) para evitar retracción cicatrizal y disminuir deformidad residual.

5 > Plastia de velo y paladar óseo en un tiempo entre los 12 y 16 meses.

6 > Evaluar necesidad de cirugías secundarias en cada caso individual.

En la Tabla 2 se detalla el cronograma de tratamiento para las fisuras labio palatinas en general, detallando las evaluaciones por las diferentes especialidades y las posibles operaciones.

Luego de la evaluación diagnóstica inicial del paciente se efectúan interconsultas a los otros especialistas. La genetista intentará precisar el diagnóstico y dar el necesario consejo genético. El psicólogo debe dar apoyo precoz a los padres para ayudarlos a enfrentar el duelo generado por la enfermedad del hijo. En casos de fisura labio palatinas el recién nacido iniciará su ortopedia pre quirúrgica. El odontopediatra,

el otorrinolaringólogo y la fonoaudióloga verán al paciente en el primer mes de vida para iniciar el manejo preventivo.

Los tres estigmas socialmente más invalidantes que tradicionalmente han tenido que soportar los pacientes fisurados son, la mala fonación, la deformidad nasal y la falta de desarrollo del maxilar superior con inversión de la mordida. Estas secuelas no sólo les generan un problema psicológico, además son fuente de discriminación laboral y entre sus pares. El enfoque de tratamiento actual disminuye las secuelas y resuelve en forma precoz los eventuales estigmas.

FISURA LABIO PALATINA UNILATERAL

El manejo de las fisuras de labio y paladar (Fig. 6) comienza con la orientación general y evaluación multidisciplinaria descrita previamente. Estos pacientes requieren de ortopedia prequirúrgica lo más precozmente posible, ya que el hueso y cartílago del niño recién nacido son más fácilmente moldeables, por efecto de los estrógenos maternos que permiten una mayor concentración de ácido hialurónico en los tejidos. El aparato se instalará en el primer mes de vida, agregándose luego el modelador nasal tipo

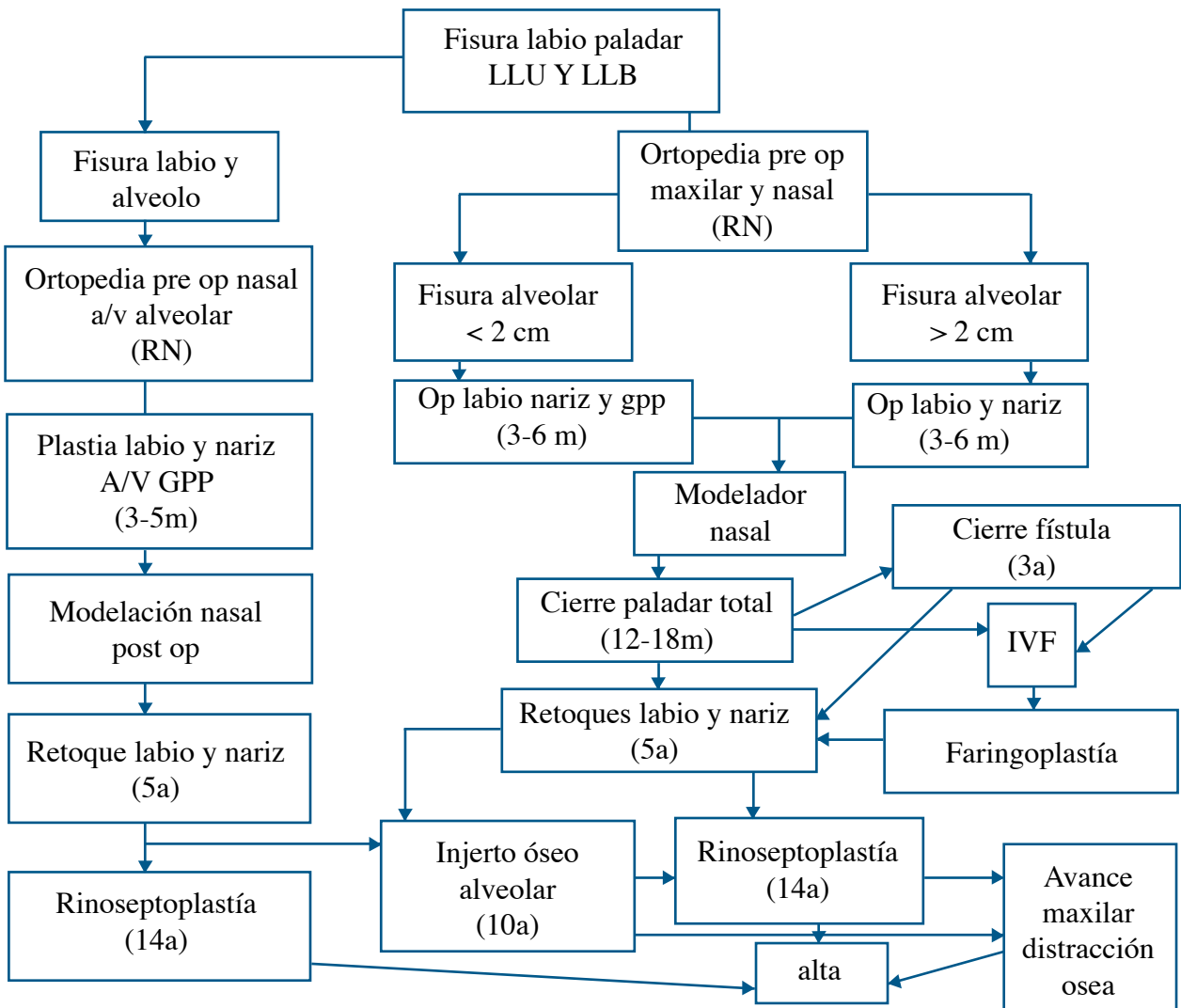


Figura 6. Esquemas de tratamiento de fisuras labio palatinas uni y bilaterales.

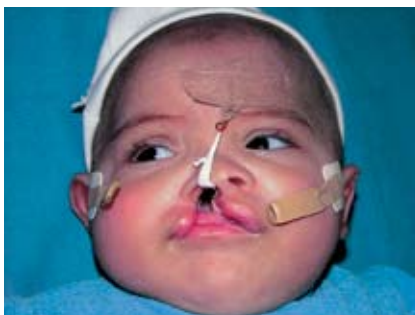

Figura 7. Modelación nasal con "gancho" pre operatorio.



Figura 8. Técnica de Millard para operación de labio unilaterales.

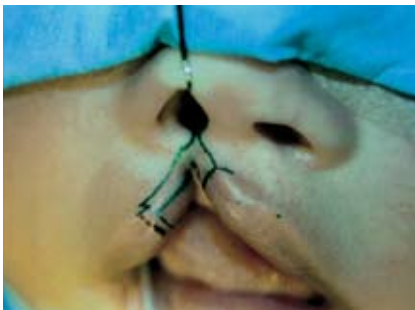


Figura 9a. Técnica de Nakajima para plastía de labio unilateral.

tes técnicas el cartílago alar deformado. Si los segmentos alveolares quedan en contacto o a menos de dos mm. podemos efectuar la GPP. En esta operación se elevan colgajos de encía a ambos lados de la fisura, cerrando la fisura con mucosa periostio y dejando el espacio inter alveolar para ser rellenado por coágulos. En aproximadamente un 50% a 60% (9,10) de los pacientes hay formación de hueso posteriormente. Esto no produce alteraciones del crecimiento maxilar significativas y puede ahorrarnos el injerto óseo secundario que tiene un porcentaje de falla. Hasta el año de edad el paciente completa

las evaluaciones y controles del resto del equipo, prestando especial atención a la prevención de caries y el control de las otitis media que se presenta en casi el 100% de los pacientes con fisura palatina. Esto se debe a la disfunción de los músculos del velo del paladar que regulan la apertura de la trompa de Eustaquio. Un gran porcentaje de los pacientes requerirá la colocación de colleras, ya que se ve alterada la adecuada ventilación del oído medio, el cual acumula líquido. Esto no se mejora con la cirugía del paladar. Es fundamental la prevención de la sordera ya que incidirá directamente

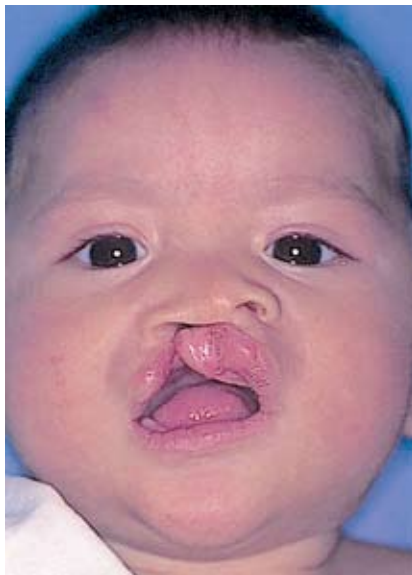

Figura 9b. pre operatorio.



Figura 9c. Post operatorio.

Grayson o gancho (Fig. 7) ya funcionando. Una vez que el tratamiento haya cumplido su objetivo de alinear los segmentos alveolares del maxilar y/o modelar la nariz o cuando ya no se observe más respuesta, se programará la cirugía. Esto es generalmente entre los tres y seis meses. La cirugía incluirá la operación de labio ya sea con la técnica de Millard (7) (Fig. 8) o Nakajima (8) (Fig. 9) que utilizamos dependiendo del caso y la preferencia del cirujano. Asociada a la cirugía del labio se efectúa la cirugía nasal primaria reposicionando con diferen-

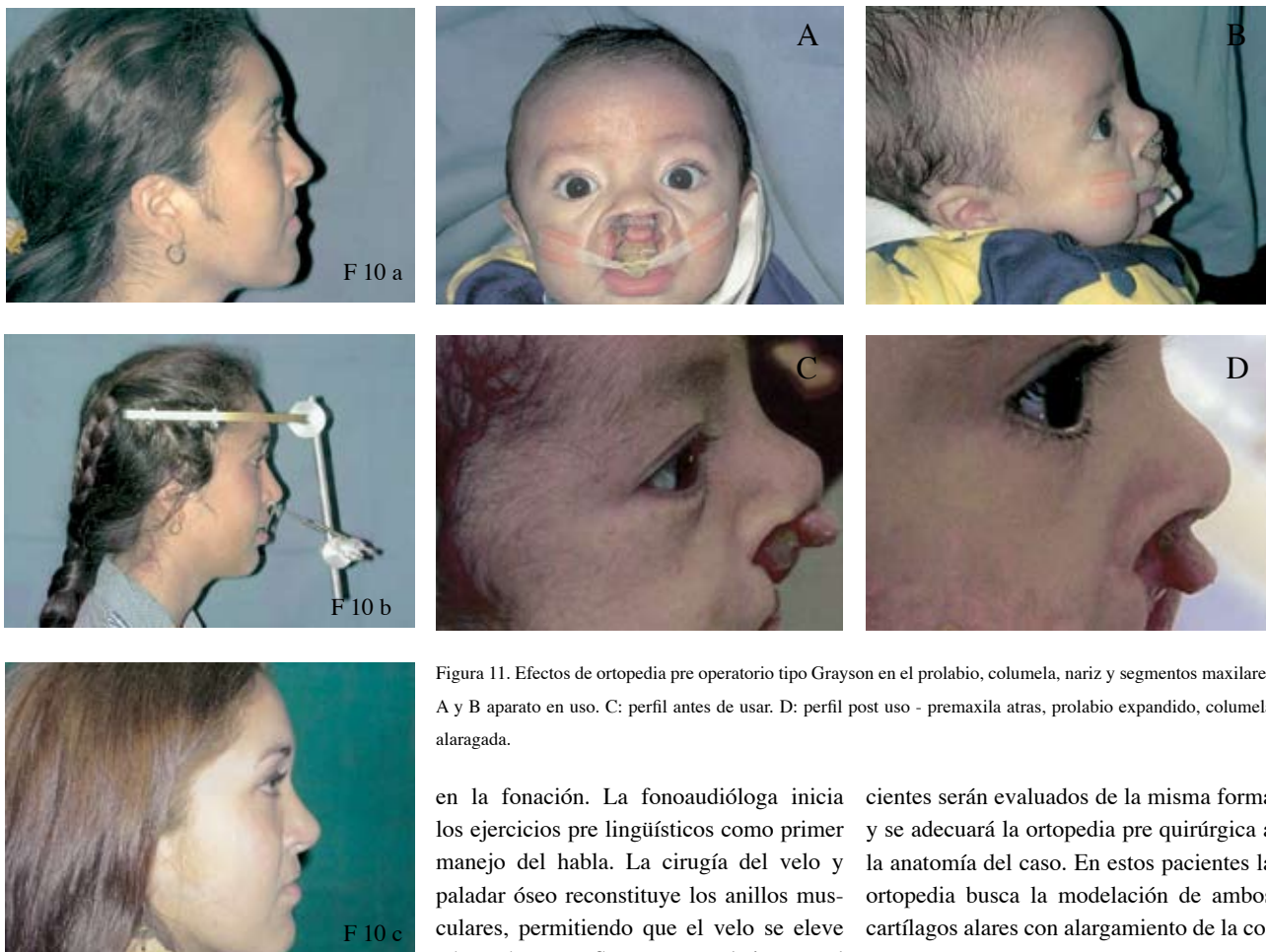

Figura 10. Paciente con hipoplasia de tercio medio facial portadora de labio fisurado bilateral. A: perfil pre distracción ósea. B: Distracción ósea en proceso. C: Perfil post distracción ósea de osteotomía LeFort I.

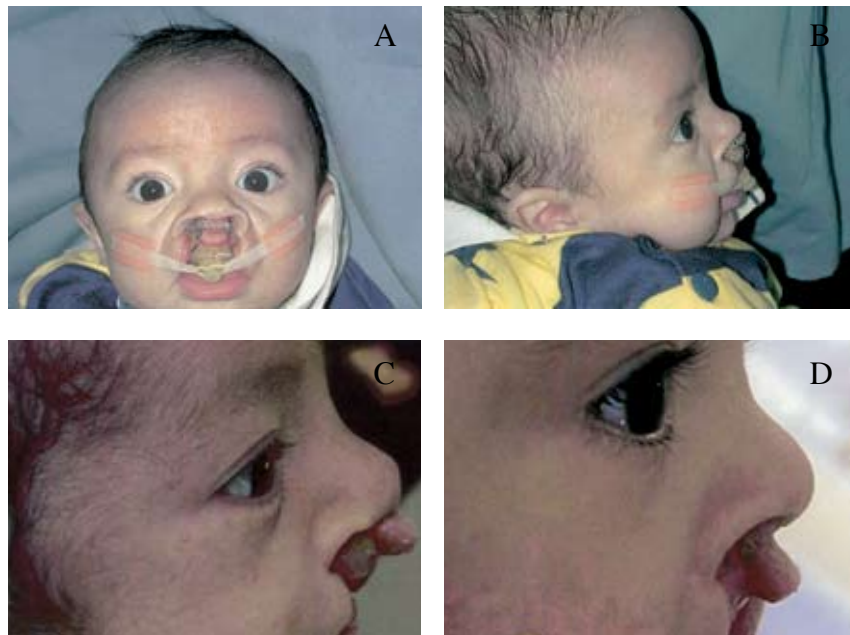

Figura 11. Efectos de ortopedia pre operatorio tipo Grayson en el prolabio, columela, nariz y segmentos maxilares A y B aparato en uso. C: perfil antes de usar. D: perfil post uso - premaxila atras, prolabio expandido, columela alaragada.

en la fonación. La fonoaudióloga inicia los ejercicios pre lingüísticos como primer manejo del habla. La cirugía del velo y paladar óseo reconstituye los anillos musculares, permitiendo que el velo se eleve adecuadamente. Se programa el cierre total del paladar al año de vida. Si los resultados fueran óptimos el paciente no requeriría de otros procedimientos adicionales. Sin embargo, lo mas frecuente es que sean necesarias otras operaciones aunque sean menores. Estos procedimientos incluyen cierres de fístulas de paladar, retoques del labio y nariz, faringoplastías, injertos óseos, rinoplastias secundarias y osteotomías maxilares con o sin distracción ósea (Fig. 10).

FIGURA LABIO PALATINA BILATERAL

Estas fisuras son de mayor complejidad. Por lo general la premaxila es móvil y protruyente con la columela corta, junto a todas las alteraciones presentes en la fisura unilateral, con excepción del desvío septal que suele ser menos acentuado. Los pa-

cientes serán evaluados de la misma forma y se adecuará la ortopedia pre quirúrgica a la anatomía del caso. En estos pacientes la ortopedia busca la modelación de ambos cartílagos alares con alargamiento de la columela, además de la alineación de los tres segmentos maxilares (Fig. 11). Todo esto lo hace más difícil observándose un mayor número de tratamientos incompletos.

La fisura bilateral genera más dificultades de alimentación, sin embargo la mayoría de los niños sin otros problemas asociados logra alimentarse adecuadamente y hemos notado una mejoría sustancial con el uso de las placas de ortopedia, las cuales ocluyen parte de la fisura. Las técnicas quirúrgicas usadas en el labio son las de Millard bilateral (11) en casos con buena columela, en el resto Trott (12) (Fig. 12), y Cutting. La cirugía nasal busca alargar la columela junto con reposicionar y suturar los cartílagos alares entre si para lograr mayor proyección de la punta y un mejor ángulo naso labial. Siempre que sea posible se asocia la GPP. A los 12 meses se procede al cierre total del paladar con reposición

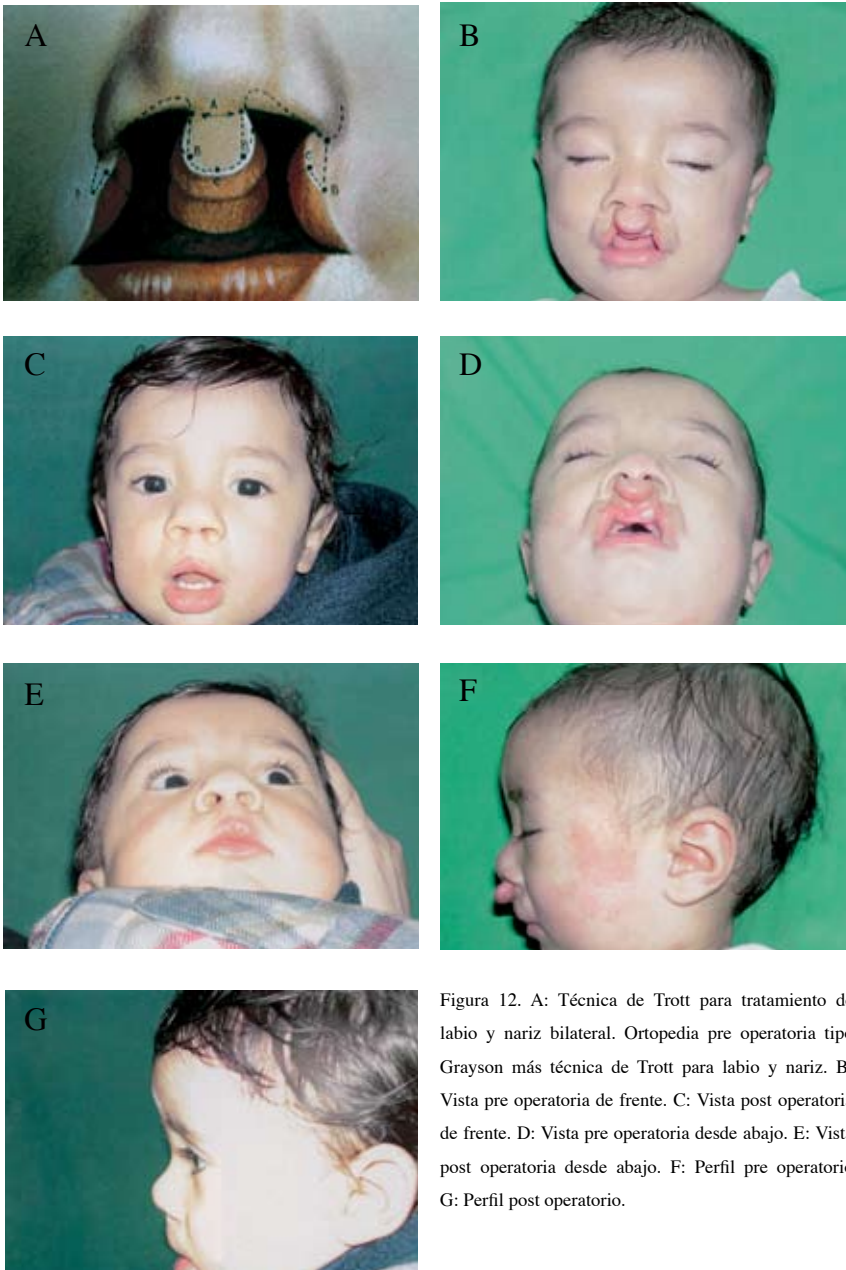

Figura 12. A: Técnica de Trott para tratamiento de labio y nariz bilateral. Ortopedia pre operatoria tipo Grayson más técnica de Trott para labio y nariz. B: Vista pre operatoria de frente. C: Vista post operatoria de frente. D: Vista pre operatoria desde abajo. E: Vista post operatoria desde abajo. F: Perfil pre operatorio. G: Perfil post operatorio.

y unión de los músculos del velo. Durante todo el transcurso de su tratamiento estos pacientes deben tener controles odontopediátricos periódicos para prevención y control de caries al igual que evaluaciones otorrinolaringológicas al menos una vez al año. En cuanto a la terapia fonoaudiológica seguirán el mismo esquema de todas las fisuras palatinas, con controles periódicos y manejo de acuerdo a cada caso. Al igual que en la fisura unilateral pueden ser neces-

arias cirugías adicionales como cierres de fístulas de paladar, faringoplastía, retoques de labio y nariz, injertos óseos, rinoplastías definitivas y osteotomías maxilares con o sin distracción ósea.

FISURA LABIAL AISLADA

El tratamiento de estos pacientes es algo más simple (Fig. 13) dada la ausencia de todos los problemas derivados de la fisura

palatina (voz, crecimiento, audición). La fisura se tratará con las técnicas descritas previamente para el labio y la nariz dependiendo de si es uni o bilateral. Es importante recalcar que aún en las fisuras frustras, hay una deformidad nasal que puede ser de grado variable y debe ser abordada caso a caso. Estos niños también pueden requerir retoques secundarios. Igualmente se debe tener presente que aunque no exista fisura palatina, pueden existir alteraciones dentarias como dientes supernumerarios, alteraciones del esmalte, etc.

FISURA PALATINA AISLADA

Estos pacientes no tienen fisura alveolar, por lo cual no requieren ortopedia prequirúrgica. En ellos es especialmente relevante descartar la existencia de síndromes que pueden incidir significativamente en el manejo y pronóstico (Stickler, Velocar-

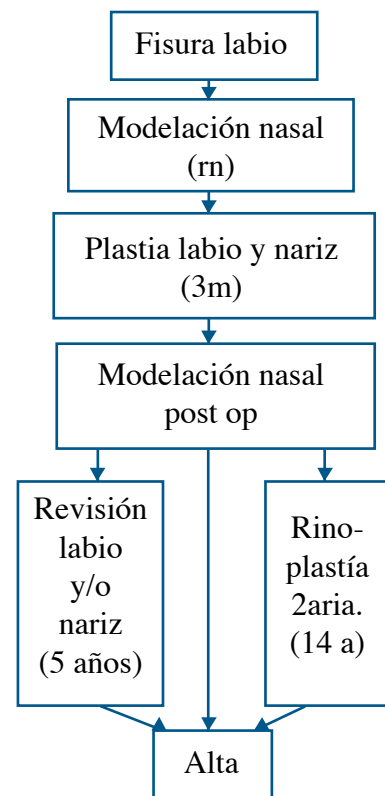


Figura 13. Esquema de tratamiento de fisura aislada de labio.

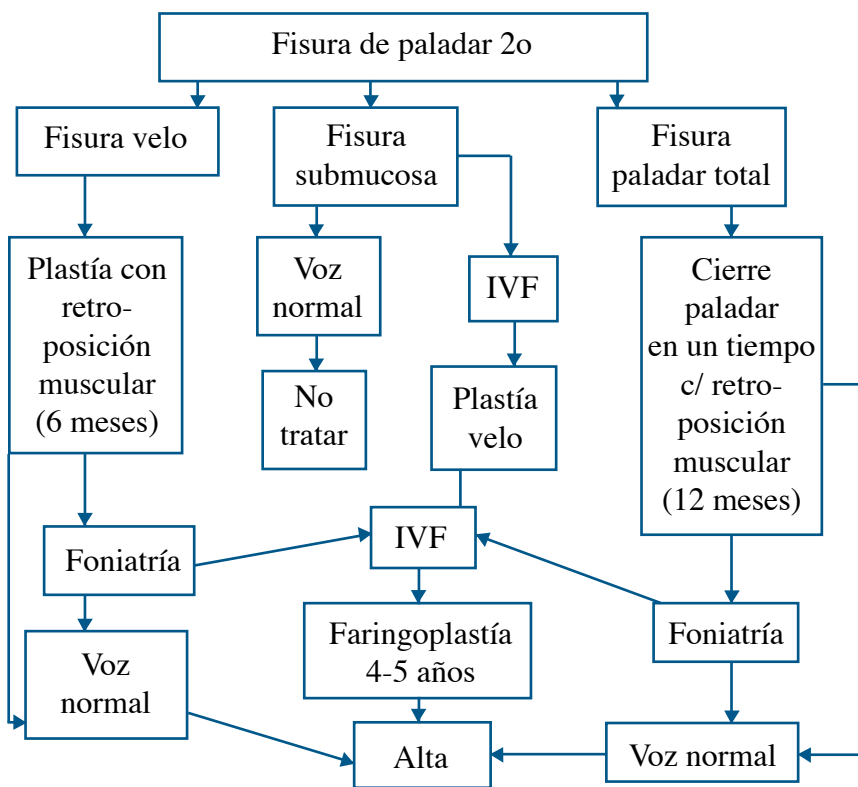


Figura 14. Esquema de tratamiento de fisura aislada de paladar.

diofacial, Pierre Robin, Treacher Collins, etc.). Es importante tener presente que las fisuras aisladas de paladar se asocian más frecuentemente con síndromes.

En las fisuras aisladas de paladar se sigue una secuencia de tratamiento (Fig. 14) que dependerá del caso. Los pacientes con fisura aislada del velo son operados alrededor de los seis meses. Si hay compromiso del paladar óseo esperamos hasta los 10 a 12 meses. La fisura submucosa del velo del paladar requiere una mención especial. Esta se caracteriza por tener la mucosa velar cerrada, pero falta de unión de los músculos, puede apreciarse la úvula bífida y palpar en el borde posterior del paladar óseo una escotadura. Existen casos en que el paciente tiene voz nasal, pero no se observan estos elementos. Esto puede corresponder a una Fisura Submucosa Oculta, el diagnóstico sólo puede hacerse por una videonasofaringoscopia. Es importante tener presente que un bajo porcentaje de los pacientes con

fisura submucosa son sintomáticos. Sólo decidiremos la necesidad de cirugía en el momento que el niño pueda ser evaluado adecuadamente.

Estos pacientes requieren evaluación otorrinológica antes de los seis meses para evaluar la audición y prevenir el deterioro de ésta. La prevención foniátrica y dental es igualmente importante. Aunque estos pacientes tienen su arco dentario intacto, pueden presentar alteraciones del crecimiento maxilar o alteraciones dentarias, por lo tanto en ellos también es importante la prevención dental.

En un porcentaje de pacientes será necesaria cirugía adicional, como cierre de fístulas de paladar o faringoplastías, si la insuficiencia velo faríngea no responde a tratamiento foniátrico.

CIRUGÍA SECUNDARIA

Para hacer más comprensible el manejo, consideraremos como cirugías secundarias

todas aquellas operaciones que el paciente fisurado requiere luego de su cirugía de labio, nariz, encía y/o paladar. Las separaremos en tres grupos: secuelas palatinas y foniátricas, secuelas esqueléticas y secuelas estéticas.

Secuelas Palatinas y Foniátricas

Estas incluyen las fístulas del paladar, cualquiera sea su tamaño o repercusión y serán tratadas de acuerdo a las características particulares del caso. Su cierre contribuye a separar la cavidad oral de la nasal, evitando la irritación por los alimentos y el escape de aire. Lo ideal es resolverlas antes de los cuatro años.

Las evaluaciones foniátricas post cierre de paladar permitirán tratar las alteraciones de la articulación o la insuficiencia velo faríngea (IVF) leve. Las secuelas fonoaudiológicas agrupan a los pacientes con IVF cuya insuficiencia no se resolverá con más foniatría. Cuando no exista progreso los pacientes serán sometidos a una video nasofaringoscopia e idealmente una video fluoroscopia, para determinar qué grado de IVF hay en el cierre velo faríngeo durante la fonación. Estos estudios y evaluaciones nos orientarán respecto de lo que estos pacientes requieren, una reoperación de paladar, una faringoplastía de esfínter o un colgajo faríngeo. La edad apropiada es entre los cuatro y cinco años de edad. Esta cirugía debiera mejorar en forma sustancial la voz de los pacientes, eliminando esta secuela que es una de las más limitantes.

Secuela Esquelética

Incluimos aquí las fisuras alveolares residuales, las cuales requieren de un injerto óseo para estabilizar los segmentos maxilares y más relevantemente para aportar hueso a los dientes a ambos lados de la fisura, disminuyendo el riesgo de que se pierdan por falta de soporte. Así mismo, la continuidad ósea permite al ortodoncista movilizar piezas dentarias y rellenar el espacio. Si esto no fuera posible, el cirujano

maxilo-facial podrá colocar un implante óseo integrado para un rehabilitación protésica de la pieza faltante. Esta cirugía se realiza entre los siete y 10 años de edad, pero varía dependiendo de las condiciones del incisivo lateral y el grado de desarrollo del canino. El paciente es evaluado con controles radiográficos y el momento quirúrgico se decide en conjunto con el ortodoncista.

La hipoplasia del tercio medio facial por falta de desarrollo del maxilar es un tema más complejo y es claramente una secuela quirúrgica que varía entre pacientes. La cirugía labial con la tensión muscular y luego la cirugía del paladar con la retracción cicatrizal, son en gran medida responsables de este problema. Los pacientes con fisuras labio palatinas no operadas tienen crecimiento maxilar normal. Sin embargo, tenemos claro en la actualidad que postergar el cierre del paladar óseo sobre los cuatro años o más, genera una secuela mucho más severa y difícil de corregir, la voz nasal que causa mucho más discriminación social y laboral. Considerando que con nuestro esquema actual tenemos secuelas esqueléticas mucho menores, que el avance del maxilar con cirugía ortognática convencional o preferentemente en los casos severos con distracción ósea nos brinda resultados buenos y que contamos con tratamiento dental y ortodóncico mucho más precoz y regular, nos parece injustificado postergar el cierre del paladar a cambio de una insuficiencia velo faríngea que provoca grandes limitaciones en la interacción con los pares.

Secuelas Estéticas

Incluimos aquí la cirugía secundaria del labio y de la nariz. En la actualidad gran parte de estos procedimientos son menores. Aun así y a pesar de todo el manejo quirúrgico y ortopédico precoz, la deformidad nasal residual sigue siendo un problema difícil de solucionar. Se debe abordar no sólo el aspecto estético, si no también el problema funcional ya que la obstrucción septal en estos pacientes es severa. Consequir

la simetría casi perfecta de la nariz sigue siendo un reto, pero es indudablemente más fácil lograr un resultado satisfactorio en los pacientes tratados con ortopedia pre quirúrgica y sometidos a cirugía nasal primaria. Los cirujanos plásticos estamos agradecidos de ella. Las revisiones menores del labio y la nariz son alrededor de los cinco años, cuando el niño está por entrar al colegio. La rinoseptoplastia más definitiva será después de los 13 a 14 años.

COMENTARIO

Sin duda lo más trascendente en el tratamiento de esta patología es el manejo multidisciplinario por un grupo de especialistas profundamente interiorizados en el tema con una gran interacción en la toma de decisiones. La inquietud permanente para lograr mejores resultados, es lo que ha permitido llegar a la situación actual de manejo precoz con ortopedia pre quirúrgica y la corrección primaria del labio, la nariz y la encía con el cierre precoz del paladar. Este cambio radical en el manejo inicial ha generado un gran avance en los resultados aparejados con una disminución importante de las secuelas.

Para seguir avanzando, los equipos deben evaluar sus protocolos de tratamiento en forma periódica, comparándolos con el "estado del arte", para así orientar en forma objetiva el manejo de esta enfermedad, logrando avanzar hacia el manejo cada vez más óptimo de las fisuras labio palatinas.

BIBLIOGRAFÍA

- 1> Fundación A. Gantz: Estadística de dieciocho años basada en 5600 pacientes.
- 2> Nazer J, Hubner ME, Catalan J, Cifuentes L. Incidence of cleft lip and palate in the University of Chile Maternity Hospital and in Chilean maternities participating in the Latin American Collaborative study of congenital malformations (ECLAMC). *Rev Med Chil.* 2001 Mar;129(3):285-93.

3> Maull DJ, Grayson BH, Cutting CB, Brecht LL. Long term effects of nasoalveolar molding on three dimensional nasal shape in unilateral cleft. *Cleft Palate Craniofac J.* 1999 Sept;36(5):391-8

4> Grayson BH, Santiago PE, Brecht LE, Cutting CB. Presurgical nasoalveolar molding in infants with cleft lip and palate. *Cleft Palate Craniofac J.* 1999 Nov;36(6):486-98.

5> Grayson BH, Cutting CB. Presurgical nasoalveolar molding in primary correction of the nose lip and alveolus of infants born with unilateral and bilateral cleft. *Cleft Palate Craniofac J.* 2001 May;38(3):193-8

6> Wood RJ, Grayson BH, Cutting CB. Gingivoperiosteoplasty and Midfacial Growth. *Cleft Palate Craniofac J.* 1997 Jan 34(1):17-20.

7> Millard DR Jr: *Cleft Craft*. Vol 1. Little Brown & Company; 1976

8> Nakajima T, Yoshimura Y. Early repair of unilateral cleft lip employing a small triangular flap method and primary nasal correction. *Br J Plast Surg.* 1993 Oct;46(7):616-18.

9> Santiago PE, Grayson BH, Cutting CB, et-al. Reduced need for alveolar bone grafting by presurgical orthopedics and primary gingivoperiosteoplasty. *Cleft Palate Craniofac J.* 1998 Jan;35(1):77-80.

10> Henkel KO, Gundlach KK. Millard gingivoperiosteoplasty. An alternative to osteoplasty of alveolar clefts. *Mund Kiefer Gesichtschir.* 2002 Jul;6(4):261-5

11> Millard DR Jr: *Cleft Craft*. Vol 2. Little Brown & Company; 1976.

12> Trott JA, Mohan N. A preliminary report on one stage open tip rhinoplasty at the time of lip repair in bilateral cleft lip and palate: the Alor Setar experience. *Br J Plast Surg.* 1993 Apr;46(3):215-222